

Pnömoni nedeniyle getirilen bir hastada triküspid valv endokarditi

Meral İnalhan¹, Enver Atay¹, Zeynep Atay², Savaş İnan¹

Zeynep Kamil Kadın Doğum ve Çocuk Hastalıkları Eğitim ve Araştırma Hastanesi ¹Pediyatri Uzmanı, ²Pediyatri Asistanı

SUMMARY: İnalhan M, Atay E, Atay Z, İnan S. (Zeynep Kamil Maternity and Children's Hospital, Istanbul, Turkey). Tricuspid valve endocarditis in a patient pneumonia. *Çocuk Sağlığı ve Hastalıkları Dergisi* 2002; 45: 256-258.

Although it is primarily a disease in patients with congenital cardiac defects or rheumatic hearts, infective endocarditis can be seen in patients with no known heart defects. *Streptococcus viridans* and *Staphylococcus aureus* are the microorganisms most commonly seen in the etiology of infective endocarditis. A 9-year-old boy was brought to our clinic with the complaints of fever, cough and difficulty in breathing. The patient had the diagnosis of pneumonia and empyema. He was placed under thorax drainage for effusion and started on crystallized penicillin, chloramphenicol and ceftazidime treatment. On the fourth day of admission, he was still febrile, and a systolic cardiac murmur was heard at the mesocardium. Echocardiography revealed tricuspid valve endocarditis. *Staphylococcus aureus* was isolated from blood cultures taken on two different occasions. Therapy was changed to vancomycin and amikacin. Amikacin was stopped on the 10th day of therapy and vancomycin was continued for six weeks. The patient was discharged at the end of therapy and was placed under cardiologic follow-up. We report herein a case who was admitted to our clinic with pneumonia and was later diagnosed with tricuspid valve endocarditis due to *Staphylococcus aureus*.

Key words: pneumonia, *Staphylococcus aureus*, tricuspid valve endocarditis.

ÖZET: Enfektif endokardit esas olarak konjenital ve romatizmal kalp hastalıklarının bir komplikasyonu olmasına rağmen, herhangi bir kalp hastalığı bulunmayan çocuklarda da görülebilen bir hastalıktır. *Streptococcus viridans* ve *Staphylococcus aureus* enfektif endokardit etiyolojisinde en fazla yer alan iki etkindir. Bu yazıda sunulan ateş, öksürük ve nefes darlığı şikayetleri ile getirilen dokuz yaşındaki hastada pnömoni ve ampiyem tanısı konarak penisilin kristalize, kloramfenikol, seftazidim tedavisi başlanarak toraks drenajı yapılmış, yatışının dördüncü gününde ateşlerinin düşmemesi, fizik muayenede mezokardiyak odakta II/VI şiddetinde sistolik üfürümünün belirmesi üzerine yapılan ekokardiyografik inceleme sonucu hastada triküspit valv endokarditi saptandı. İki kez alınan kan kültüründe *Staphylococcus aureus* üredi. Tedavisi vankomisin ve amikasin olarak değiştirilen hastada amikasin onuncu günde kesildi; vankomisin tedavisi altı haftaya tamamlanan hasta kardiyoloji polikliniğinde takip edilmek üzere taburcu edildi.

Anahtar kelimeler: pnömoni, *Staphylococcus aureus*, triküspit valv, endokarditi.

Enfektif endokardit kalpte valvüler, mural veya vasküler endotelin enfeksiyonu ile oluşan enflamatuvar bir olaydır. Geçmişte enfektif endokardite en sık neden olan bakteri *Streptococcus viridans* olmasına rağmen, günümüzde en önemli etken *Staphylococcus aureus*'tur. Bazı çalışmalarda *Staphylococcus aureus* %39'a çıkan oranlarda bildirilmiştir.

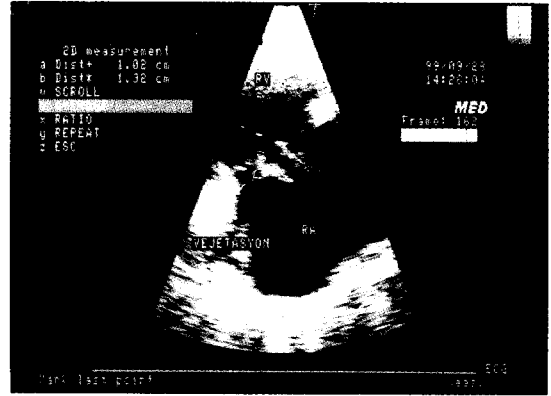
Enfektif endokardit esas olarak konjenital ve romatizmal kalp hastalıklarının bir komplikasyonu olmasına rağmen herhangi bir kalp hastalığı olmayan çocuklarda da görülebilir¹. Bu yazıda altta yatan kalp hastalığı bulunmayan ve pnömoni ile başvuran triküspit valv endokarditli bir vaka sunulmuştur.

Vaka Takdimi

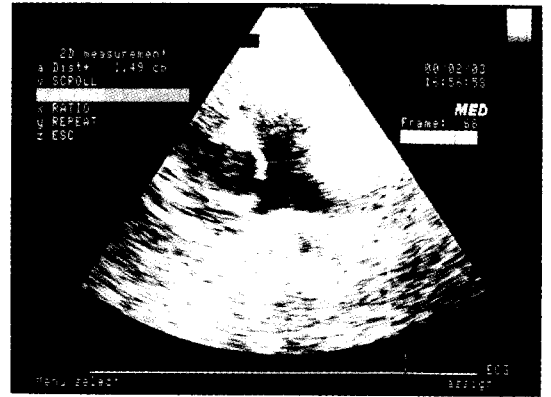
Dokuz yaşında erkek hasta ateş, öksürük ve nefes darlığı şikayetleri ile kliniğimize getirildi. Fizik muayenesinde genel durumu kötü, rengi soluk, ateş 39.5°C (aksiller), nabız 150/dk, solunum sayısı 50/dk idi. Ağırlık 24 kg (10-25. persentil), boy 130 cm (25-50. persentil) olarak ölçüldü. Sağ akciğer üst zonda tuber sufl bulunan hastada sağ orta ve alt zonlarda solunum sesleri azalmıştı, sol akciğerde ise yer yer krepitan raller duyuluyordu, interkostal ve subkostal retraksiyonları vardı. Kalp tepe atımı 150/dk, ritmik olup ek ses ve üfürüm yoktu. Karaciğer kosta altında 3 cm palpabldı.

Laboratuvar incelemelerinde hemoglobin, 8.5 gr/dl, lökosit sayısı 20200/mm³, trombosit sayısı 481000/mm³, eritrosit sedimentasyon hızı 145 mm/saat olarak ölçüldü. Serum elektrolitleri, karaciğer ve böbrek fonksiyon testleri normal olarak saptanan hastada C-reaktif protein düzeyi 19 mg/dl idi. Akciğer grafisinde sağ akciğer orta ve alt zonda plevral efüzyon ile uyumlu konsolidasyon gözlemlendi. Bunun üzerine yapılan toraksın ultrasonografik incelemesinde sağda plevral efüzyon saptandı. Torasentezle alınan plevral sıvı incelemelerinde glukoz 81 mg/dl, protein 5 gr/dl, LDH 1750 U/L, pH 7 olarak ölçüldü, mikroskopik incelemede polimorfonükleer lökositler saptandı. Plevral sıvı kültüründe üreme olmadı; Gram boyamada bakteri görülmedi. Tüberküloz açısından yapılan Erlich-Ziehl-Nielsen boyamasında aside dirençli bakteri izlenmedi ve Löwenstein-Jensen besiyerine yapılan ekimde üreme olmadı.

Ampiyem olarak değerlendirilen hasta toraks drenajına alındı ve penisilin kristalize, kloramfenikol ve seftazidim tedavisi başlandı. Yatışının dördüncü gününde ateşlerinin düşmemesi ve mezokardiyak odakta duyulan II/VI şiddetinde sistolik üfürümün belirmesi üzerine yapılan ekokardiyografide triküspid septal ve anterior kapakta vejetasyon, ileri derecede triküspit kapak yetersizliği saptandı. Alınan kan kültürlerinde iki kez Staphylococcus aureus üredi. Toraksın bilgisayarlı tomografik incelemesinde sağ akciğer alt lob posterior ve lateral segment lokalizasyonunda kaviter alanlar içeren pnömonik konsolidasyon, komşu plevral kalınlaşma ve plevral efüzyon vardı. Sol akciğer alt lob posterior segmentte kaviter alan içeren fokal konsolidasyon izlendi. Ekokardiyografik



Şekil 1. Triküspid kapakta vejetasyon.



Şekil 2. Triküspid kapakta vejetasyon (iyileşmiş hali).

inceleme (Şekil 1) ve kan kültürü sonuçlarına göre hastaya Staphylococcus aureus'a bağlı triküspit valve endokarditi tanısı kondu. Hastanın tedavisi vankomisin ve amikasin olarak değiştirildi. Amikasin tedavisi onuncu günde kesilen hasta, altı hafta vankomisin tedavisi aldıktan sonra klinik, ekokardiyografik (Şekil 2), biyokimyasal parametrelerinin düzelmesi ve alınan kontrol kan kültüründe üreme olmaması üzerine kardiyoloji polikliniğinde izlenmek üzere taburcu edildi.

Tartışma

Alta yatan kalp hastalığı olmayan çocuklarda enfektif endokardit oldukça seyrek görülür². Dhawan ve arkadaşları³ yaptıkları bir çalışmada 37 enfektif endokarditli hastadan sadece altısında alta yatan bir kalp hastalığı olmadığını belirlemişlerdir³. Enfektif endokarditte etiyolojik ajan olarak en sık izole edilen

mikroorganizmalar *Streptococcus viridans* ve *Staphylococcus aureus*'tur¹. Bazı çalışmalarda *Staphylococcus aureus*³, bazı çalışmalarda ise *Streptococcus viridans*⁴ daha fazla izole edilmiştir. *Staphylococcus aureus* sağ kalp endokarditli ve predispozan kalp hastalığı olmayan vakalarda en sık izole edilen ajan olarak karşımıza çıkmaktadır⁵. Bizim vakamızda da predispozan bir kalp hastalığı yoktu ve sağ kalp endokarditi geliştiren hastada etiyolojik ajan olarak *Staphylococcus aureus* izole edildi.

Dhawan ve arkadaşlarının¹³ 1993 yılında yaptıkları çalışmada predispozan kalp hastalığı olmayan enfektif endokarditli altı vakanın hepsinde ekstrakardiyak bakteriyel bir hastalığın varlığını belirlemişlerdir³. Bu hastalardan birinde epididimoorşit, geriye kalan beşinde pnömoni saptanmıştır. Bu hastalarda pnömoni primer enfeksiyon olup septisemiye sekonder endokardit gelişmiş olabileceği gibi sağ kalp endokarditi septik emboliye sekonder komplikasyon olarak pnömoniyeye neden olmuş olabilir. Literatürde bu şekilde pek çok yayın görmekteyiz. Örneğin Rasmussen ve arkadaşları⁶ 1995 yılında yayımladıkları bir yazıda primer pnömokokal pnömoniyeye sekonder triküspit valve endokarditi geliştiren bir vakayı sunmuşlar ve primer pnömonisi olup tedaviye yanıt vermeyen hastalarda enfektif endokarditin akıldan çıkarılmaması gerekliliğini vurgulamışlardır. 1993 yılında yapılan bir başka çalışmada sağ kalp endokarditli 15 hastanın tamamında ateş, takipne ve pnömoni saptanmıştır⁵. Bu çalışmada tedaviye yanıt vermeyen pnömonilerde sağ kalp endokarditinin düşünülmesi gerekliliği kanısına varılmıştır. Her ne kadar primer olay tartışmalı olsa da bizim vakamızda triküspit kapakta vejetasyonların olması, septik emboliye sekonder akciğerde metastatik pnömoni olasılığını akla getirmektedir.

Bakteriyel endokardit kardiyak valvüler problemlerin önemli bir nedenini oluşturur ve sıklıkla cerrahi tedavi gerektirir. Valv tamiri ve valve replasmanı cerrahide uygulanabilecek iki yoldur⁷. Sasaki ve arkadaşları⁸ karyak fonksiyonlarında hızlı ilerleyici bozulma görülen veya ekokardiyografide 1 cm'nin üzerinde vejetasyonu bulunan hastalarda erken cerrahinin olumlu sonuç verdiğini belirlemişlerdir. Ancak hastamızın yapılan kardiyoloji konsültasyonunda cerrahi tedavi önerilmemiştir.

Sonuç olarak yazıda predispozan bir kalp hastalığı olmayan ve bize pnömoni ile başvuran bu vakayı literatürdeki bilgiler eşliğinde sunarak antibiyotik tedavisine yanıt vermeyen pnömonilerde, sağ kalp endokarditinin akıldan çıkarılmaması gerekliliğini vurgulamaya çalıştık.

KAYNAKLAR

1. Behrman RE, Kliegman RM, Arvin AN, Nelson WE (eds). *Nelson Textbook of Pediatrics* (15th ed). Philadelphia: WB Saunders, 1996: 1344-1347.
2. Winterbotham A, Riley S, Kavanaugh McHugh A, Dermody TS. Endocarditis caused by group A beta-hemolytic *Streptococcus* in an infant: case report and review. *Clin Infect Dis* 1999; 29: 196-198.
3. Dhawan A, Grover A, Marwaha RK, et al. Infective endocarditis in children: profile in a developing country. *Ann Trop Paediatr* 1993; 3: 189-194.
4. Jung HO, Seung KM, Kang DH, et al. A clinical consideration of systemic embolism complicated to infective endocarditis in Korea. *Korean J Intern Med* 1994; 9: 80-87.
5. Naidoo DP. Right-sided endocarditis in the non-drug addict. *Postgrad Med J* 1993; 69: 615-620.
6. Rasmussen S, Talleruphuus U, Wandall JH. Pneumococcal tricuspid valve endocarditis. *Ugeskr Laeger* 1995; 157: 7014-7015.
7. Ferguson E, Reardon MJ, Letsou GV. The surgical management of bacterial valvular endocarditis. *Curr Opin Cardiol* 2000; 15: 82-85.
8. Sasaki Y, Suehiro S, Shibata T, et al. Early surgery for active infective endocarditis. *Jpn J Cardiovasc Surg* 2000; 48: 568-573.